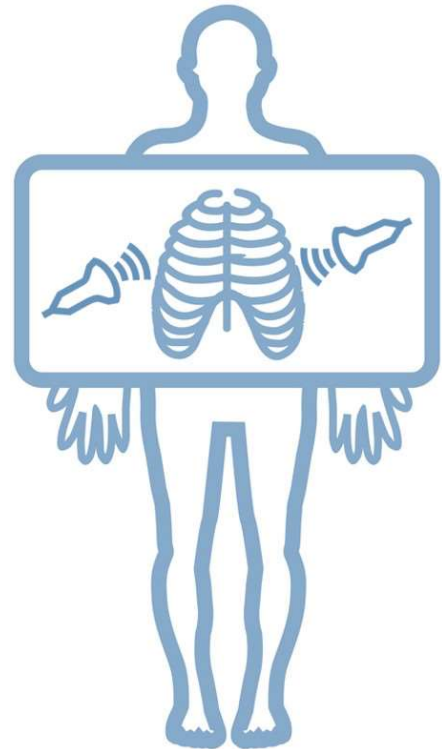


2ª SESIÓN DE ECOGRAFÍA Y RADIOLOGÍA TORÁCICA PRÁCTICA EN ATENCIÓN PRIMARIA

Metodología docente: presentación de casos clínicos simulados y discusión basándose en iconografía real.

Casos discusión:

- **Caso 1.** Varón de 78 años obeso, hipertenso, exfumador. Criterios de bronquitis crónica. Disnea de varios meses de evolución, sobre todo antes esfuerzos. A veces le hinchan las piernas.
- **Caso 2.** Varón de 19 años. Fumador de 15 cigarrillos/día. Presenta dolor torácico izquierdo y centrotorácico de aparición rápida. En los últimos días había presentado cuadro catarral.
- **Caso 3.** Mujer de 39 años. Cocinera de profesión. No fuma. Malestar general, febrícula y tos escasamente productiva de 3-4 semanas de evolución. Discreta mejoría tras 7 días de levofloxacino.
- **Caso 4.** Mujer de 63 años. Histerectomía hace 7 días. Dolor torácico pleurítico y disnea de unas 48 h de evolución, sin mejoría tras Paracetamol 1 gr/8h. No fiebre. .



Ponentes:

- Cristina Ramos. Servicio de Neumología. AS Vigo
- Amaria Tilve. Servicio de Radiología. AS Vigo

Moderadores:

- Alberto Fernández.Villar. Servicio de Neumología. AS Vigo
- Jaime Gonzalez Rey. Centro Saude de Teis. AS Vigo

Fecha: 17-19 h, 11 de Noviembre de 2021

Lugar: Salón de actos de la sede comarcal de Vigo. Colegio oficial de Médicos de Pontevedra
Inscripción enviar e-mail a fogar.medico.vigo@gmail.com

Patrocinio: Novartis



Organiza:

Servicio Neumología Hospital Álvaro Cunqueiro. AS Vigo
Asociación Científica Fogar Médico Vigo